

La chirurgia estrema del fegato

G. Vennarecci, D. Ferraro, G. Tortorelli, G.B. Levi Sandri, M. Burocchi, G. Mascianà, M. Colasanti, R. Meniconi, P. Lepiane, A. Campanelli, A. Di Castro, A. Scotti, R. Santoro, M. Antonini, G. M. Ettore

Introduzione

La chirurgia epatica può configurarsi, in talune circostanze, come chirurgia estrema, qualora le caratteristiche della patologia rendono necessario un intervento chirurgico urgente, "eccezionale", non di routine, salvavita, anche non supportato dalle linee guida e da criteri scientifici internazionali riconosciuti, in assenza di alternative terapeutiche per fornire al paziente una significativa chance di guarigione al paziente e prolungamento della vita. Questo obiettivo deve essere raggiunto preservando la funzionalità dell'organo, minimizzando il rischio di complicanze e restituendo il paziente ad una vita normale.

Lo spettro di patologie epatiche che può essere suscettibile di chirurgia estrema è vasto e comprende, tra le patologie maligne, l'epatocarcinoma (HCC), il colangiocarcinoma (CC) e le metastasi epatiche da carcinoma colo-rettale (MECCR), e tra quelle benigne, l'adenoma gigante, l'echinococcosi o l'angioma gigante. In questi casi, le dimensioni (con effetti compressivi sulle strutture vicinarie), la presenza di infiltrazione o trombosì vascolare (che può riguardare la confluenza epato-cavale, la vena cava inferiore, la vena porta o addirittura l'atrio destro), la presenza di infiltrazione delle vie biliari, la bilobarità della malattia (con necessità di chirurgia in due tempi) o la possibilità di rottura delle lesioni con conseguente emorragia massiva, possono rendere ragione della coesistenza di indicazione chirurgica e necessità di procedure straordinarie, nel senso etimologico del termine.

Anche il trapianto di fegato, già di per sé intervento chirurgico di frontiera per le specifiche tecniche e fisiopatologiche in campo, può essere considerato ancor più estremo nei casi specifici di fegato policistico, per il notevole ingombro sterico e, dunque, per le conseguenti difficoltà tecniche, e nel caso di epatite fulminante, per la gravità delle condizioni cliniche e di urgenza in cui si esegue l'intervento.

Tra i motivi per cui la chirurgia epatica può rendersi estrema, ci sono anche le condizioni generali del paziente. Spesso può trattarsi di pazienti anziani con età superiore agli 80 anni, affetti da cirrosi epatica e quindi con funzionalità epatica ridotta (da qui, l'importanza del Future Liver Remnant e dei valori di cut-off da rispettare a seconda delle condizioni patologiche di base del fegato), coinfezioni virali con HIV, comorbidità cardio-circolatorie e respiratorie, già sottoposti a pregressa chirurgia addominale o a pregressa chemioterapia.

In ultimo, è necessario tener presente, che la chirurgia epatica ancora oggi, anche nei centri di riferimento, è gravata da tassi di complicanze minori che si aggirano intorno al 20-50%, e per le complicanze maggiori al 10%. Mentre, la mortalità postoperatoria per chirurgia epatica maggiore si attesta attorno a valori inferiori al 3%.

Materiali e metodi

Dal 2001 ad oggi, il nostro Centro ha eseguito un totale di 1485 resezioni epatiche. Inoltre, le epatectomie totali eseguite per i trapianti di fegato sono state 376. Negli ultimi anni, abbiamo acquisito una discreta esperienza anche in chirurgia laparoscopica del fegato con 251 resezioni epatiche laparoscopiche. Il totale degli HCC trattati ammonta a 395 casi, di cui 142 trattati con il trapianto e 101 per via laparoscopica. 53 sono stati i casi di “repeated hepatectomy” prevalentemente per MECCR (Tabella 1).

Tabella 1

N° HCC	TIPI DI INTERVENTI	TOTALE
395	RESEZIONI EPATICHE	1485
142	TRAPIANTO DI FEGATO	376
101	RESEZIONI EPATICHE LAP	251
13	“Repeated hepatectomy”	53

I pazienti candidati a resezioni epatiche maggiori vengono studiati preoperatoriamente con valutazione TC volumetrica, Risonanza Magnetica Nucleare, eventuale TC-PET. I pazienti affetti da HCC su cirrosi vengono operati solo se la funzione epatica, espressa come MELD inferiore a 10, lo permette. Generalmente si tratta di pazienti Child-Pugh classe A6 con valori di piastrine $> 80.000/\text{mm}^3$ in assenza di versamento ascitico. Alcuni casi selezionati Child-Pugh classe B possono essere sottoposti a resezione epatica in video laparoscopia.

Nel corso degli anni, abbiamo messo a punto e standardizzato la tecnica chirurgica delle epatectomie maggiori^{1,2}. Utilizziamo due tipi di incisione cutanea: la bisottocostale bilaterale, con eventuale split mediano, o l'incisione di Makuuchi. In tutti i casi, viene eseguita una ecografia intraoperatoria con valutazione delle dimensioni della lesione e del rapporto con le strutture vascolari. Lo step successivo è la dissezione del peduncolo epatico con identificazione dei rami di divisione dell'arteria epatica propria e della vena porta. Prima della sezione delle strutture vascolari del peduncolo epatico, ci assicuriamo, con prove Doppler, che l'inflow dell'emifegato residuo sia conservato. A seguire, si procede alla dissezione del confluente sovraepatico-cavale, in particolare dello spazio tra

vena sovra epatica destra e media, per accedere allo spazio avascolare della superficie anteriore della vena cava inferiore retroepatica di Couinaud. Questa manovra consente l'esecuzione della hanging maneuver³ e permette un approccio anteriore^{4,5} più sicuro. La sezione della via biliare avviene sempre per via intraepatica e il controllo vascolare dell'outflow sovra epatico sempre al termine della trancia di sezione, con suturatrice lineare vascolare. La transezione epatica viene eseguita con dissettore ad ultrasuoni; la biliostasti e l'emostasti sulla trancia sono garantite da legature libere in Vicryl 2-0 o 3-0 e punti di Prolene 5-0. Al termine, si completa l'epatectomia sezionando il legamento triangolare e coronale.

Risultati

Delle 1485 resezioni epatiche, i casi di epatectomia maggiore sono stati 376, circa il 25%, distribuiti come segue: 239 epatectomie destre, 97 epatectomie sinistre, 58 trisettosectomie, 27 epatectomie centrali.

Abbiamo inoltre acquisito una significativa esperienza con l'intervento di ALPPS, il cui acronimo sta per "Associating Liver Partition and Portal Vein Ligation for Staged Hepatectomy": 13 casi, prevalentemente per HCC (Tabella 2).

Tabella 2

• RESEZIONI EPATICHE	1485
• RESEZIONI EPATICHE MAGGIORI	376 - 25%
EPATECTOMIA DESTRA	239 - 16%
EPATECTOMIA SINISTRA	97 - 6.5%
EPATECTOMIA DX/SN ALLARGATA	58 - 3.9%
EPATECTOMIA CENTRALE	27 - 1.8%
ALPPS	13 - 0.9%

I casi di chirurgia estrema sono stati identificati sulla base delle dimensioni della neoplasia, per la necessità di eseguire delle resezioni vascolari o per la presenza di infiltrazione vascolare macroscopica o di trombosi vasale neoplastica, con eventuale coinvolgimento dell'atrio destro.

Nella nostra casistica, possiamo annoverare 142 (9.5%) casi di chirurgia epatica che risponda ai suddetti criteri, così distribuiti. In 62 casi, il 4 % della nostra casistica, le dimensioni della neoplasia superavano i 10 cm. La presenza di trombosi o infiltrazione vascolare maggiore (vena porta, vena cava, vene sovraepatiche) è stata registrata in 43 casi, che rappresentano il 2.8 % di tutte le resezioni epatiche. In 4 casi, vi era interessamento dell'atrio destro (0.2%) (Tabella 3).

Tabella 3

• RESEZIONI EPATICHE ESTREME	142 – 9.5%
• NEOPLASIA > 10 cm	62 – 4%
• TROMBOSI/ INFILTRAZIONE MACROVASCOLARE	43 – 2.8%
• ATRIO DESTRO	4 – 0.2%

Le resezioni epatiche in cui abbiamo dovuto associare una resezione vascolare sono state 33 (2%): in 16 casi, la resezione vascolare interessava la vena cava (1%), in 11 casi la vena porta (0.7%) e in 6 casi uno dei rami sovraepatici (0.3%). Le ALPPS rappresentano lo 0.8% della nostra casistica (Tabella 4).

Tabella 4

• RESEZIONI EPATICHE CON RESEZIONE VASCOLARE (RV)	33 – 2%
• VENA CAVA INFERIORE	16 – 1%
• VENA PORTA	11 – 0.7%
• VENA SOVRAEPATICA	6 – 0.3%

Discussione

L'interesse nei confronti di un tema di frontiera come lo è quello della chirurgia estrema del fegato risiede in una duplice motivazione. Infatti, in primo luogo, i dati che abbiamo presentato mostrano come i casi di chirurgia epatica che possono essere considerati fuori dall'ordinario non sono poi così rari, considerato che, in un Centro di riferimento per la chirurgia epatobiliare, magari con interesse trapiantologico, un chirurgo epatobiliare si confronta con frequenza quasi giornaliera con casi in cui si rende necessaria una resezione vascolare o una asportazione di trombosi neoplastica. Di qui, la necessità che nel bagaglio culturale e tecnico di chi si cimenta con casi di chirurgia epatica estrema siano presenti elementi e nozioni di chirurgia vascolare, associati ad una consolidata esperienza nei trapianti di fegato al fine di ridurre la mortalità e le complicanze che hanno, comunque, tassi più elevati in questa selezione di pazienti.

In secondo luogo, i casi che richiedono sforzi chirurgici non di routine non sono suscettibili di alternative terapeutiche che abbiano dimostrato, nelle seppur modeste serie

disponibili in letteratura, incidenza significativa sul vantaggio di sopravvivenza o sul miglioramento della qualità della vita. Al contrario, nonostante la mancanza di serie consistenti in letteratura e, dunque, di condotte chirurgiche universalmente riconosciute come valide, si può constatare come questi interventi abbiano un reale impatto sulla vita di questi pazienti, sia in termini di sopravvivenza che in termini di miglioramento della qualità della vita.

I progressi tecnologici degli ultimi decenni associati alla crescente esperienza nei trapianti di fegato hanno fatto sì che la possibilità di coinvolgimento della confluenza epatocavale, classicamente considerata una controindicazione formale alla chirurgia, per la possibilità di infiltrazione dei vasi principali, di resezione vascolare e di prolungati tempi di ischemia, sia oggi suscettibile di interventi chirurgici ad intento curativo. Le tecniche di chirurgia epatica estrema vanno di pari passo con l'esclusione vascolare totale, tecnica inizialmente descritta da Heaney nel 1966, che è stata rapidamente affiancata dai bypass veno-venosi, al fine di contrastare l'instabilità emodinamica dovuta alla riduzione del precarico, e dall'utilizzo di soluzioni preservanti al fine di ridurre il danno epatocitario nei casi di ischemia prolungata.

Nel 1974, Fortner descrive una tecnica di resezione in vivo e in situ associata a perfusione epatica ipotermica al fine di ridurre il danno epatico da ischemia e di ridurre le perdite ematiche⁶. Nel corso degli anni, diverse modifiche a questo approccio sono state apportate. Ad esempio, Azoulay et al. hanno sottolineato i vantaggi della preservazione del flusso cavale al fine di ridurre le possibilità di instabilità emodinamica e quindi la necessità di eseguire uno shunt porto-cavale temporaneo⁷ (fig. 1).

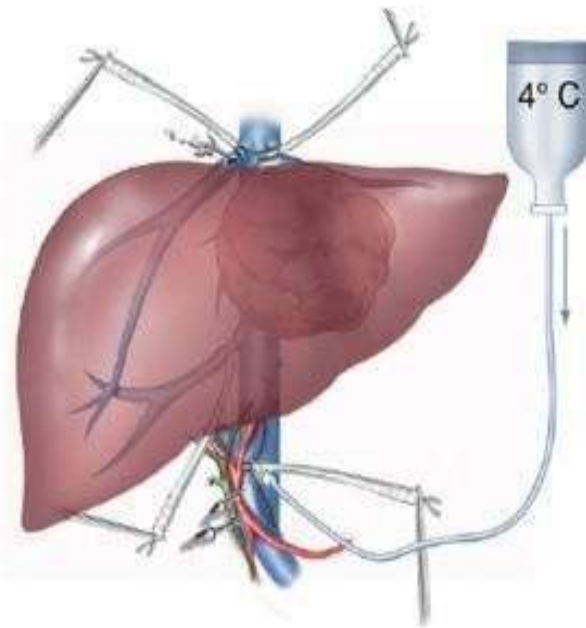


Fig. 1 – Schematizzazione di una egatectomia sinistra allargata. Esclusione vascolare con preservazione del flusso cavale, shunt porto-cavale temporaneo e perfusione ipotermica portale in situ.

Nel 1988, Pychlmayr introdusse una variante per cui il tumore viene resecato “su banco” dopo epatectomia totale e preservazione dell’organo con soluzione HTK⁸. Un’ulteriore variante, utilizzata nei casi in cui la neoplasia, localizzata a livello della faccia posteriore del fegato, coinvolge la confluenza epato-cavale, è la tecnica ante-situm descritta nel 1991 da Hannoun, in cui il fegato viene mobilizzato anteriormente dopo sezione delle sovra epatiche o di un segmento di vena cava inferiore⁹.

Il principale obiettivo delle resezioni epatiche con resezione vascolare della regione della confluenza epato-cavale risiede nella adeguata ricostruzione al fine di ottenere un outflow ottimale per prevenire la congestione epatica e la conseguente disfunzione postoperatoria. Al tal proposito, meritano un cenno le tecniche di ricostruzione vascolare disponibili e più frequentemente utilizzate. Queste possono essere riunite in due gruppi¹⁰. Il primo è caratterizzato dalla necessità di interporre una protesi di PTFE con reimpianto delle vene sovraepatiche o del tronco comune direttamente sul materiale sintetico. Il tipo di ricostruzione può essere eseguito con una anastomosi “V-shaped”, nei casi in cui la sezione è eseguita in prossimità della confluenza, per evitare il kinking delle vene sovraepatiche, oppure, quando è necessario un maggior sacrificio di parenchima con conseguente sezione intraparenchimale della vena sovraepatica, con anastomosi termino-laterale previa creazione di un neo-ostio circolare sulla superficie laterale della protesi.

Al secondo gruppo appartengono i casi in cui, per l’esiguità del tessuto vascolare resecato, non è necessario l’utilizzo di una protesi e la sintesi può essere effettuata con o senza l’interposizione di un graft venoso autologo.

Infine, bisogna evidenziare come, in maniera non del tutto collaterale, una serie di procedure ancillari siano utili nel completare l’approccio terapeutico in casi così complessi. Procedure come la chemioembolizzazione epatica (TACE) o la radioembolizzazione con yttrio-90 (Sirtex) sono risultate fondamentali in termini di riduzione volumetrica della massa così come l’embolizzazione portale nei casi di “two-staged hepatectomy” mentre le nuove chemioterapie associate alla crescente diffusione dei farmaci biologici consentono di consolidare i risultati ottenuti dalla chirurgia.

BIBLIOGRAFIA

1. Vennarecci G, Levi Sandri GB, Ettorre GM. Performing the ALPPS Procedure by Anterior Approach and Liver Hanging Maneuver. *Ann Surg* 2016; 263: e11. doi: 10.1097/SLA.0000000000001007.
2. de Werra E, Ettorre GM, Levi Sandri GB et al. Major hepatectomy for a symptomatic giant liver cavernous hemangioma. *Hepatobiliary Surg Nutr* 2015; 4: 218-9.
3. Belghiti J, Guevara OA, Noun R, et al. Liver hanging maneuver: a safe approach to right hepatectomy without liver mobilization. *J Am Coll Surg* 2001; 193: 109-11.
4. Chan KM, Wang YC, Wu TH, et al. The Preference for Anterior Approach Major Hepatectomy: Experience Over 3 Decades and a Propensity Score-Matching

- Analysis in Right Hepatectomy for Hepatocellular Carcinoma. *Medicine (Baltimore)* 2015; 94 (34): e 1385. doi: 10,1097/MD.0000000000001385.
5. Wu Tj, Wang F, Lin YS, et al. Right hepatectomy by the anterior method with liver hanging versus conventional approach for large hepatocellular carcinomas. *Br J Surg* 2010; 97: 1070-8.
 6. Fortner JG, Shiu MH, Kinne DW, et al. Major hepatic resection using vascular isolation and hypothermic perfusion. *Ann Surg* 1974; 180: 644-52.
 7. Azoulay D, Maggi U, Lim C, et al. Liver resection using total vascular exclusion of the liver preserving the caval flow, in situ hypothermic portal perfusion and temporary porta-caval shunt: a new technique for central tumors. *Hepatobiliary Surg Nutr* 2014; 3: 149-53.
 8. Pichlmayr R, Grosse H, Hauss J, et al. Technique and preliminary results of extracorporeal liver surgery (bench procedure) and of surgery on the in situ perfused liver. *Br J Surg* 1990; 7: 21-6.
 9. Hannoun L, Panis Y, Balladur P, et al. Ex-situ in-vivo liver surgery. *Lancet* 1991; 337: 1616-7.
 10. Codony C, López-Ben S, Albiol M, et al. Extreme liver surgery as treatment of liver tumors involving the hepatocaval confluence. *Clin Transl Oncol* 2016 Mar 10. <http://www.ncbi.nlm.nih.gov/pubmed/26960560>.

U.O.C. Chirurgia generale e dei trapianti d'organo – Az. Osp. San Camillo – Forlanini

Direttore Dott. Giuseppe Maria Ettore

Per la corrispondenza: GmEttore@scamilloforlanini.rm.it